



**ОБЩЕРОССИЙСКИЙ СОЮЗ
ОБЩЕСТВЕННЫХ ОБЪЕДИНЕНИЙ
АССОЦИАЦИЯ ОНКОЛОГОВ РОССИИ**

**Клинические рекомендации по диагностике и лечению больных
раком печени и внепеченочных желчных протоков**

**Утверждено
на Заседании правления Ассоциации онкологов России**

Москва 2014

Коллектив авторов (в алфавитном порядке):

**Базин И.С., Бредер В.В., Виршке Э.Р., Горбунова В.А., Долгушин Б.И., Косырев В.Ю.,
Кукушкин А.В., Макаров Е.С., Мороз Е.А., Нечушкин М.И., Патютко Ю.И., Поляков
А.Н., Сагайдак И.В., Сергеева О.Н., Файнштейн И.А.**

Первичный рак печени (С 22)

1. Определение, классификации, стадирование.

Классификация МКБ – 10.

C22 Злокачественное новообразование печени и внутрипеченочных желчных протоков

C22.0 Печеночноклеточный рак. Гепатоцеллюлярный рак.

C22.1 Рак внутрипеченочных желчных протоков. Холангиокарцинома

C22.2 Гепатобластома

C22.3 Ангиосаркома печени

C22.4 Другие саркомы печени

C22.7 Другие уточненные раки печени

C22.9 Злокачественное образование печени неуточненное

Международная классификация по системе TNM

Применима только для первичного гепатоцеллюлярного рака и холангиокарциномы печени (опухоль желчных внутрипеченочных протоков). Диагноз должен быть подтвержден гистологически.

Анатомические области:

Печень.

Внутрипеченочный желчный проток

клиническая классификация TNM

T – первичная опухоль:

T_x – недостаточно данных для оценки первичной опухоли,

T₀ – первичная опухоль не определяется,

T₁ – солитарная опухоль до 2 см в наибольшем измерении без инвазии сосудов,

T₂ – солитарная опухоль до 2 см в наибольшем измерении с инвазией сосудов,

или множественные опухоли до 2 см в наибольшем измерении без

инвазии сосудов, ограниченные одной долей, или солитарная опухоль более 2 см в наибольшем измерении без инвазии сосудов.

T₃ – солитарная опухоль более 2 см в наибольшем измерении с инвазией

сосудов, или множественные опухоли не более 2 см в наибольшем

измерении с инвазией сосудов, ограниченные одной долей, или

ограниченные одной долей множественные опухоли, каждая из

которых имеет более 2 см в наибольшем измерении, с инвазией сосудов или без нее,

T₄ – множественные опухоли в обеих долях, или опухоль(и),

инвазии сосудов, ограниченные одной долей, или солитарная опухоль

поражающая основную ветвь портальной или печеночной вен,

ИЛИ опухоль(и) с распространением на прилежащие органы

(кроме желчного пузыря), или опухоль(и) с прорастанием висцеральной брюшины.

Примечание. Для классификации плоскость, проецируемая между
ложом желчного пузыря и нижней полой веной, делит печень на две доли.

N – регионарные лимфатические узлы. Регионарными лимфатическими
узлами являются лимфатические узлы ворот печени (расположенные в
печеночно-двенадцатиперстной связке).

N_x – недостаточно данных для оценки состояния регионарных лимфатических узлов,

N₀ – нет признаков метастатического поражения регионарных лимфатических узлов,

N₁ – имеется поражение регионарных лимфатических узлов метастазами.

M – отдаленные метастазы:

M_x – недостаточно данных для определения отдаленных метастазов,

M₀ – нет признаков отдаленных метастазов, M₁ – имеются отдаленные метастазы.

pTNM – патогистологическая классификация. Требования к определению категорий pT, pN,
pM соответствуют требованиям к определению категорий T, N, M.

G – гистопатологическая дифференцировка:

G_x – степень дифференцировки не может быть установлена,

G₁ – высокая степень дифференцировки,

G₂ – средняя степень дифференцировки,

G₃ – низкая степень дифференцировки,

G₄ – недифференцированные опухоли.

Группировка по стадиям

Стадия I	T ₁	N ₀	M ₀
Стадия II	T ₂	N ₀	M ₀
Стадия IIIA	T ₃	N ₀	M ₀
Стадия IIIB	T ₁₋₃	N ₁	M ₀
Стадия IVA	T ₄	Любая N	M ₀
Стадия IVB	Любая T	Любая N	M ₁

Гепатоцеллюлярный рак (C22.1).

Наиболее распространенная злокачественная опухоль печени - это печеночно-клеточный рак (гепатоцеллюлярная карцинома – ГЦК, или гепатоцеллюлярный рак – ГЦР) – опухоль, исходящая из гепатоцита. Реже встречаются холангиокарциномы (ХК, или холангиоцеллюлярный рак, ХЦР) - опухоли из эпителия внутрипеченочных желчных протоков, смешанные гепатохолангио-карциномы, а также фиброламеллярная карцинома (ФЛК), которая формально классифицируется как вариант ГЦК. В большинстве случаев злокачественные опухоли печени выявляются у больных, длительно страдающих другими заболеваниями, вовлекающими в патологический процесс печеночную паренхиму с развитием хронического воспаления. Согласно теории клональной эволюции воспаление сопровождается многократно повторяющимся повреждением печеночных клеток, что запускает процессы регенерации, фиброзирования и, в конечном итоге, приводит к циррозу печени. Высокий уровень клеточного оборота увеличивает вероятность генетических нарушений, включая мутации, перекомпоновки, делеции, анеуплоидии, и амплификации генов. Это ведет к активизации онкогенов, активирующих рост, и подавлению генов-супрессоров. Гистологические изменения идут в направлении от фокусов регенерации гепатоцитов через гиперпластические узлы с формированием участков дисплазии – предшественников опухоли. Теория стволовой опухолевой клетки – предшественницы позволяет объяснить гетерогенность в морфологии и молекулярно-генетическом профиле, различия в клиническом течении, случаи заболевания без фоновой патологии печени. Выраженность нарушений функций печени ограничивает возможности лечения опухоли, и большая часть пациентов погибает от нарастающей печеночной недостаточности.

Обследование больных.

- Анамнез и физикальный осмотр
- УЗКТ брюшной полости
- КТ/МРТ брюшной полости. Предпочтение – МРТ с гепатотропным контрастом
- Рентгенография/КТ органов грудной клетки
- Развернутый клинический и биохимический анализ крови как часто

- ЭГДС
- Колоноскопия
- ЭКГ
- Онкомаркеры (АФП, РЭА, СА 19-9)
- Биопсия опухоли
- Обследование на гепатиты какое/какие

Дополнительные исследования при наличии показаний:

- Эластометрия
- Сканирование костей (по показаниям) как часто
- Лапароскопия
- ПЭТ/КТ с холином
- Консультация гепатолога-вирусолога

Рекомендации по инструментальному обследованию

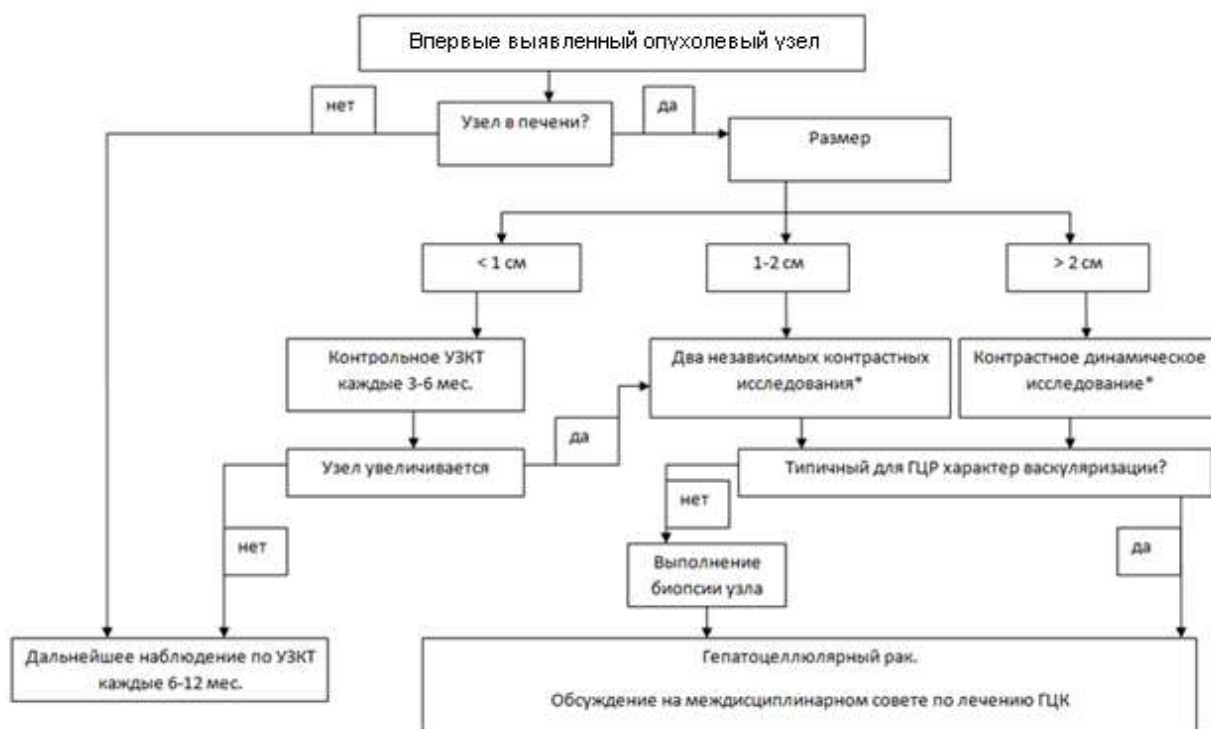


Рис. 1. Диагностический алгоритм при ГЦР в зависимости от размера опухолевого очага.

Ультразвуковая компьютерная томография (УЗКТ) применяется на этапе скрининга, для чрескожной биопсии и интервенционных вмешательств и, иногда, мониторинга эффективности лечения. Чувствительность метода невысока для обнаружения узлов малого размера (рис. 1).

Для дифференциальной диагностики, оценки распространенности процесса, стадирования заболевания выполняется **компьютерная и/или магнитно-резонансная томография**.

Методы объективной визуализации (мультифазная контрастная КТ, динамическая контрастная МРТ или УЗКТ с контрастным усилением) позволяют оценить сосудистый профиль объемного образования, выявить признаки типичной для ГЦР картины васкуляризации: усиление в артериальную фазу и «вымывание» в портальную фазу. В международных (AASLD и EASL) руководствах диагноз печеночно-клеточного рака считается обоснованным, если оба метода (динамическая КТ и МРТ) независимо выявляют типичную васкуляризацию в опухоли.

Наиболее часто для уточненной диагностики ГЦР используют РКТ или МРТ с обязательным внутривенным контрастированием и оценкой особенностей васкуляризации новообразования в различные (в артериальную, венозную и отсроченную) фазы исследования при рекомендуемой скорости введения контрастного препарата 2-4-8 мл/сек (при РКТ).

В отличие от окружающей неизменной паренхимы печени, которая питается из системы портальной вены, гепатоцеллюлярные опухоли кровоснабжаются преимущественно из системы печеночной артерии, поэтому в типичных случаях они характеризуются диффузным, гетерогенным «усилением» в артериальную (как при РКТ, так и при МРТ) фазу с последующим вымыванием контрастного препарата в венозную и отсроченные фазы, что считается классическим отображением ГЦР.

Пункционная биопсия выявленного образования рекомендуется при атипичных проявлениях ГЦР, в частности, при гипо- или изоваскулярных его вариантах, т.к. их РКТ/МРТ диагностика может быть значительно затруднена.

Особенности отображения гепатоцеллюлярных опухолей зависят как от их размеров, так и от степени их дифференцировки.

При диффузионно-взвешенной МРТ (ДВ-МРТ = DWI) показатели истинного коэффициента диффузии (ИКД) не коррелируют со степенью злокачественности ГЦР, хотя и создается впечатление о некотором повышении сигнала на ДВ-изображениях по мере возрастания упомянутой степени, однако предсказывать уровень дифференцировки опухолей дооперационно - невозможно (вследствие значительного разброса значений ИКД).

Гепатоспецифичные (гепатобилиарные) МР-контрастные вещества¹ обеспечивают 2-этапное контрастное «усиление» паренхимы печени: на I этапе – в артериальную, венозную и отсроченные фазы; на II этапе – гадоксетовая кислота интенсивно поглощается гепатоцитами, что приводит к последовательному нарастанию интенсивности отображения паренхимы и усилению степени контрастности между тканью печени и негепатоцеллюлярными

¹ **Примовист** – динатриевая соль гадоксетовой кислоты

новообразованиями. Другими словами, очаги в печени, не содержащие гепатоцитов, не накапливают контрастный препарат, т.е. не «усиливаются», но лучше различимы на фоне контрастированной паренхимы.

Гепатоспецифическая (гепатобилиарная) фаза после введения гадоксетовой кислоты обычно наступает (при нормальной функции печени) через 10-20 мин и длится как минимум 60 мин. У пациентов с циррозом и нарушенной функцией печени пик контрастирования паренхимы трудно предсказать. Он наступает значительно позже – более чем через 30-40 мин.

Показания к применению МР-контрастного препарата гадоксетовой кислоты:

- первично выявленные новообразования печени неустановленной природы (для уточнения их характера и количества).
- при циррозе печени – для уточненной оценки состояния паренхимы и дифференциальной диагностики регенераторных узлов и ГЦР.
- при первичном или метастатическом ГЦР на фоне цирроза – оценка эффективности химио- и локорегиональной терапии.
- при гепатоцеллюлярных аденомах – динамическая оценка выявленных опухолевых узлов.

Позитронно-эмиссионная томография (ПЭТ/КТ) с глюкозой не рекомендуется для рутинной диагностики и стадирования ГЦК. ПЭТ/КТ с холином может быть полезен для выявления внепеченочных метастазов.

Биопсия позволяет получить морфологическое подтверждение ГЦР. В руках опытного хирурга частота осложнений пункции печени (чаще кровотечение) не превышает 1-2%. Пункционная биопсия с получением столбика ткани (кор- биопсия) предпочтительнее аспирационной тонкоигольной биопсии. При выявлении (мультифазная КТ) в цирротической печени опухоли с характерной для ГЦК васкуляризацией и подтверждении диагноза контрастной МРТ морфологическая верификация не обязательна. Биопсия опухоли в печени необходима при

1. малом размере опухоли (< 2 см) и типичном для ГЦР кровотоке,
2. нетипичной васкуляризации узла размером > 2 см,
3. расхождениях в описании и трактовке контрастных динамических исследований в сочетании с нормальным или незначительно повышенным уровнем АФП,
4. выявлении любого опухолевого образования в нецирротической печени.

При тромбоцитопении (<50,000/мкл) до манипуляции проводится профилактическая трансфузия тромбоцитарного концентрата. Отрицательный результат биопсии – не снимает диагноза злокачественной опухоли печени и предполагает дальнейшее наблюдение: риск прогрессирования опухоли (в среднем в течение 17 мес) по биопсийному каналу составляет 0 -

11%. Биопсия локального образования в цирротической печени не нужна, если: (i) не планируется какого-либо лечения в связи с декомпенсированным циррозом и/или другой тяжелой патологией; (ii) планируется резекция печени. В перспективе будет очень востребована морфологическая диагностика с молекулярно-генетическими исследованиями и таргетной терапией ГЦР. Уже выделяются различные подклассы печеночноклеточного рака (Wnt, пролиферативный и воспалительный) (Villanueva, 2007).

Патологическая анатомия ГЦР.

Гистологическая классификация опухолей печени предложена ВОЗ в 1983 г. и используется до настоящего времени. Она предусматривает следующие варианты:

- I. Эпителиальные доброкачественные: печеночноклеточная аденома, аденома внутрипеченочных желчных протоков, цистаденома внутрипеченочных желчных протоков.
Эпителиальные злокачественные: гепатоцеллюлярный рак, холангиокарцинома, цистаденокарцинома желчных протоков, смешанный гепатохолангиоцеллюлярный рак, гепатобластома, недифференцированный рак.
- II. Неэпителиальные опухоли: гемангиома, инфантильная гемангиоэндотелиома, гемангиосаркома, эмбриональная саркома, др.
- III. Различные другие типы опухолей: тератома, карциносаркома, др.
- IV. Неклассифицируемые опухоли.
- V. Опухоли кроветворной и лимфоидной тканей.
- VI. Метастатические опухоли.

Согласно рекомендациям NCCN Guidelines (version 2. 2011), core-биопсия узловых образований печени проводится в тех случаях, когда диагноз ГЦР не может быть установлен неинвазивными методами исследования. Согласно Stephen A, Geller, Lydia M. Petrovich, 2009 (Biopsy interpretation of the liver), core-биопсия узловых образований печени необходима для подтверждения диагноза ГЦР или иного опухолевого процесса.

К патологическим процессам, которые необходимо дифференцировать с ГЦР, можно отнести макрорегенераторные узлы, гепатоцеллюлярную аденому, холангиоцеллюлярный рак, гепатобластому, метастатические опухоли и некоторые опухоли иного генеза (например, ангиомиолипома).

В некоторых случаях т.н. печеночноклеточная дисплазия (ранее существовавший термин), в настоящее время мелко-крупноклеточные изменения могут быть идентичны по строению ГЦР.

Для дифференциальной диагностики между ГЦР и макрорегенераторными узлами с мелко-крупноклеточными изменениями помимо стандартных окрасок (гематоксилином и эозином, окраска на ретикулиновые волокна) и оценки цитологической атипичности гепатоцитов могут быть

применены иммуногистохимические (ИГХ) маркеры – глипикан-3, глютамин-синтетаза, CD31, обычно позитивные при ГЦР.

Сложность представляет собой и дифференциальная диагностика ГЦР и гепатоцеллюлярной аденомы (ГЦА). Согласно последней классификации ВОЗ, 2010), существует 4 генотипически-фенотипических подтипа ГЦА. Наиболее сложной в диагностическом отношении является бета-катенинактивированная ГЦА (10%), ее наличие может привести к ГЦР. Дифференциально-диагностическим маркером является глютамин-синтетаза, кроме того характерна выраженная экспрессия бета-катенина.

Особую сложность представляет собой дифференциальная диагностика ГЦР и ХЦР на материале core-биопсий. Наличие определенного типа структур, внутриклеточного муцина, выраженной десмопластической реакции стромы свидетельствуют, как правило, о ХЦР. В то время как наличие желчного пигмента способствует диагнозу ГЦР.

Однако, десмопластическая реакция стромы наблюдается при достаточно редком - скirroзном варианте ГЦР. В случае достаточного количества биопсийного материала целесообразно проведение ИГХ исследования с применением расширенной панели в связи с тем, что не существует единственно точного маркера для выявления ГЦР. В панель включают HerPar1, глютамин-синтетазу, цитокератины 7, 18,19, раковый эмбриональный антиген, CD10 и альфа-фетопроtein. С особой осторожностью необходимо оценивать экспрессию цитокератинов 7 и 19. По некоторым данным, цитокератин 7 может быть позитивен в 15%-50% случаев, цитокератин 19 - в 10% (в частности, это характерно и для комбинированного гепатоцеллюлярного рака/холангиокарциномы).

ГЦР необходимо дифференцировать с некоторыми метастатическими опухолями, имитирующим строение ГЦР. К ним относят светлоклеточный рак почки (ИГХ маркер - Pаx2), адренокортикальный рак (melan A, inhibin, calretinin), меланому (HMB45, S100), GIST, эпителиоидноклеточный вариант (CD117).

Лабораторные тесты.

Лабораторные тесты позволяют получить общее представление о функции печени, но выявляемые отклонения неспецифичны для ГЦР. Признаки цитолиза, нарушения конъюгации билирубина и белково-синтетической функции и/или холестаза зависят от выраженности цирроза, размеров, локализации и количества опухолевых узлов, а также от степени нарушения магистрального кровотока и оттока желчи.

Альфа-фетопроtein (АФП) – опухолево-специфический маркер для ГЦК, но его уровень может повышаться при гепатитах, других болезнях печени и иных опухолях. В случаях раннего ГЦР АФП повышается лишь у 10-20% больных. Оптимальный баланс между специфичностью и чувствительностью соблюдается при пороговом уровне АФП=20 нг/мл,

однако при этом чувствительность теста составляет лишь 60%. Уровень АФП быстро увеличивается при инвазии сосудов в растущую опухоль. При наличии гиперваскулярного узлового образования в печени (≥ 2 см) на фоне цирроза АФП выше 400 нг/мл определенно подтверждает диагноз ГЦР.

Оценка функционального статуса печени.

Классификация Child-Pugh была разработана и всегда используется для оценки выраженности цирроза печени. В ней учитываются билирубин, альбумин, протромбиновое время, клинически определяемый асцит и энцефалопатия. Каждый признак в зависимости от выраженности оценивается в баллах от 1 до 3. (таблица 1). Сумма баллов 5-6, 7-9, и 10-15 классифицируются как цирроз Child-Pugh класса А, В, и С, соответственно.

Таблица 1. Балльная система Child-Pugh при циррозе печени

Характеристика	1 балл	2 балла	3 балла
Энцефалопатия (степень)	Нет	1-2 степень (или компенсируется медикаментозно)	3-4 степень (или рефрактерная)
Асцит	нет	"незначительный"	"умеренный"
Альбумин плазмы (г/дл)	> 3.5	2.8-3.5	< 2.8
Протромбиновое время увеличение сек. (N=12-14 сек)	+ 1 – 4 сек	+ 4 – 6 сек	>+ 6 сек
Билирубин	1- 2 мг/дл (или < 34,2 мкмоль/л)	2 – 3 мг/дл (или 34,2 – 51,3 мкмоль/л)	> 3 мг/дл (или > 51,3 мкмоль/л)

Должна быть оценена выраженность портальной гипертензии: эзофагогастродуоденоскопия (ЭГДС) для оценки наличия и выраженности варикозного расширения вен пищеводно-кардиального отдела, иногда выполняется измерение градиента давления в портальной вене.

При сопутствующем хроническом вирусном гепатите необходима консультация гепатолога, определение HBsAg, HCV антител. Если выявляется HBsAg, необходимо определение HBeAg, HBeAb и количественное определение ДНК HBV. При подозрении на острый вирусный гепатит необходим анализ на HBcAb IgG.

Хирургическое лечение больных гепатоцеллюлярным раком без цирроза печени.

Резекция - методы выбора лечения раннего ГЦР без сопутствующего цирроза печени. Наилучшие результаты резекции получены у больных с опухолью < 5 см, ограниченной

пределами органа и без признаков инвазии в магистральные сосуды. Размер опухоли не является абсолютным противопоказанием операции. Резекция печени не всегда оправдана при многоузловом ГЦР - мультифокальный рост предполагает внутripеченочные метастазы.

Критерии резектабельности:

- Солитарная опухоль любого размера.
- Достаточный объем остающейся паренхимы печени (30% - при отсутствии цирроза и 50% при циррозе печени **Child-Pugh A**).
- Отсутствие отдаленных метастазов.
- При недостаточном объеме остающейся паренхимы печени, возможна предоперационная эмболизация правой ветви воротной вены (только у больных без цирроза печени).

У больных без цирроза печени необходимо отдавать предпочтение анатомическим резекциям печени. Это объясняется 2 причинами: возможное образование опухолевых сателлитов около основного очага и наличием опухолевых тромбов в венозной системе печени.

Планирование и реализация хирургического лечения при первичном раке печени включает несколько этапов:

- Диагностика распространенности в печени (см. раздел диагностики),
- Оценка функционального статуса печени (см. раздел функционального статуса печени),
- Выбор оперативного доступа,
- Выбор объема резекции печени

Абсолютные противопоказания к хирургическому лечению:

- Множественные метастазы в контрлатеральную долю печени, легкие, кости
- Метастазы в лимфоузлах средостения, забрюшинных и другие отдаленные лимфогенные метастазы,
- Метастазы по брюшине,
- Выраженный асцит,
- Вовлечение в опухолевый процесс всех трех печеночных вен,
- Низкие функциональные показатели работы печени и почек.

К относительным противопоказаниям можно отнести:

- метастазы в лимфоузлы в области чревного ствола, гепатодуоденальной связки, ретропанкреатические,
- наличие опухолевого тромба в воротной вене, желчных протоках, нижней полой вене.

Выбор оперативного доступа.

В хирургии печени в настоящее время применяются наиболее часто следующие доступы. У астеничных больных – срединная лапаротомия, подреберный доступ, срединноправоподреберный доступ. У гиперстеников - срединная лапаротомия, подреберный доступ, срединно-правоподреберный доступ, двухподреберный доступ. Торакоабдоминальные доступы в настоящее время имеют ограниченные показания к применению.

На левой половине печени выполнимы следующие операции:














- 1) сегментэктомия I – удаление хвостатой доли печени, крайне редкое вмешательство;
- 2) левосторонняя лобэктомия – удаление II и III сегментов, широко распространенная операция. Изолированное удаление II или III сегмента практически никогда не производится;
- 3) удаление I, II и III сегментов – операция, которая производится при опухоли, локализуемой в хвостатой доле. Удаление II и III сегмента, как правило, нужна для доступа к I сегменту;
- 4) удаление IV В (по Н.Вismuth) сегмента или всего IV сегмента. Исходя из положений морфологической анатомии эту операцию можно назвать лобэктомией квадратной доли, хотя это название практически не используется;
- 5) левосторонняя гепатэктомия – удаление II, III, IV сегментов. Иногда при этом бывает необходимо удалить и первый сегмент, но и в этом случае операция называется левосторонней гепатэктомией;
- 6) расширенная левосторонняя гепатэктомия – удаление левой половины печени с VI и VIII сегментами.


На правой части печени возможны следующие операции:

- 1) сегментэктомия VI;
- 2) сегментэктомия VIII – довольно редкие вмешательства, сегментэктомии V и VII изолированно практически не делаются;
- 3) бисегментэктомия VI-VII;
- 4) бисегментэктомия V-VIII;
- 5) правосторонняя гепатэктомия – удаление V, VI, VII, VIII сегментов;
- 6) правосторонняя лобэктомия или расширенная правосторонняя гепатэктомия или трисегментэктомия – это удаление IV, V, VI, VII и VIII сегментов.

Варианты анатомических резекций печени представлены в Брисбейнской классификации 2000 г.

Анатомия и резекции печени (Brisbane классификация ИРВА 2000г.)

Анатомический термин	Сегменты по Куино	Терминология хирургических вмешательств	
Деление печени 1 порядка			
Правая печень	Sg 5-8 (+/- Sg 1)	Правосторонняя гепатэктомия или правосторонняя гемигепатэктомия	
Левая печень	Sg 2-4 (+/- Sg 1)	Левосторонняя гепатэктомия или левосторонняя гемигепатэктомия	
Деление второго порядка (основано на делении желчных протоков и печеночной артерии)			
Правая передняя секция	Sg 5, 8	Правосторонняя передняя секционэктомия	
Правая задняя секция	Sg 6, 7	Правосторонняя задняя секционэктомия	
Левая средняя секция	Sg 4	Левосторонняя средняя секционэктомия (сегментэктомия 4)	
Левая боковая секция	Sg 2, 3	Левосторонняя боковая секционэктомия или бисегментэктомия 2-3	
Расширенные резекции в границах секции печени			
Расширенная правосторонняя гемигепатэктомия	Sg 4-8 (+/- Sg 1)	Правосторонняя трисекционэктомия (предпочтительный термин), или расширенная правосторонняя гепатэктомия, или расширенная правосторонняя гемигепатэктомия	
Расширенная левосторонняя гемигепатэктомия	Sg 2, 3, 4, 5, 8 (+/- Sg 1)	Левосторонняя трисекционэктомия (предпочтительный термин), или расширенная левосторонняя гепатэктомия, или расширенная	
Деление печени 3 порядка			
Сегменты с 1 по 9	Сегменты с 1 по 9 Sg 1-9	Сегментэктомия (на схеме - сегментэктомия 6)	
Два соседних сегмента	Любой из двух Sg 1-9	Бисегментэктомия (на схеме бисегментэктомия 5, 6)	
Примечание: любая резекция печени может быть названа по делению 3 порядка. Например, правосторонняя гемигепатэктомия может быть названа также резекцией Sg 5-8.			
Альтернативное деление печени 2-го порядка (основано на делении воротной вены)			
Правый передний сектор или правый парамедианный сектор	Sg 5, 8	Правосторонняя передняя секторэктомия или правосторонняя парамедианная секторэктомия	
Правый задний сектор или правый боковой сектор	Sg 6, 7	Правосторонняя задняя секторэктомия или правосторонняя боковая секторэктомия	
Левый средний сектор или левый парамедианный сектор	Sg 3, 4	Левосторонняя средняя секторэктомия или бисегментэктомия 3,4	

Левый боковой или левый задний сектор	Sg 2	Левосторонняя боковая секторэктомия или левосторонняя задняя секторэктомия или сегментарная ?	
--	------	---	---

Не существует адьювантной терапии печеночно-клеточного рака с доказанным эффектом снижения риска рецидива и продления жизни.

Наличие опухолевого тромба в воротной вене резко ограничивает возможность проведения специального лечения. Лечение большинства больных с опухолевым тромбом часто ограничивается симптоматической терапией. Ведущие факторы риска рецидива - низкая дифференцировка опухоли, сателлитные очаги и инвазия опухоли в сосуды.

Неблагоприятные факторы прогноза:

- Высокий уровень АФП,
- Наличие опухолевого тромбоза по печеночным венам,
- Наличие лимфогенных метастазов (встречается только в 5% случаев),
- Наличие более 3 очагов в печени,
- Билобарное поражение,
- Низкая степень дифференцировки опухоли,
- Инвазия сосудов.

Хирургическая тактика при билобарном поражении. При билобарном поражении, возможно проведение гемигепатэктомии (или другие анатомические резекции) на стороне, имеющей больший объем поражения, а на стороне с меньшим поражением производим локальное воздействие на опухолевые узлы (экономные резекции печени, РЧА или криодеструкция опухоли). Важным условием для осуществления подобной тактики является, во-первых, небольшие размеры остающихся очагов и, во-вторых, ограниченное их число.

Резекция печени у больных с циррозом печени.

Резекция печени у больных с циррозом печени, осложненном портальной гипертензией (**Child-Pugh** А-С) не выполняются из-за высокой послеоперационной летальности (превышает 20%). У больных с циррозом печени **Child-Pugh** А без признаков портальной гипертензии возможно выполнение как анатомических (см. Бринсбенскую классификацию 2000г.), так и неанатомических резекций печени.

Выбор метода лечения ГЦР с учетом стадии заболевания у больных с циррозом.

Барселонская система стадирования (BCLC - Barcelona Clinic Liver Cancer) применима для ГЦР на фоне цирроза и учитывает стадию опухолевого процесса, функциональное состояния

печени, объективное состояния больного и предполагаемую эффективность лечения. Она разделяет пациентов на пять стадий болезни: от 0 стадии – очень ранней, и А – ранней, до стадии D – терминальной (рис. 2). Кроме того, система BCLC связывает эти состояния болезни с рекомендуемыми оптимальными лечебными стратегиями и прогнозом опухолевого процесса. Стадия BCLC, равно как прогноз и тактика лечения могут меняться при прогрессировании опухолевого заболевания и/или цирроза.

Оценка распространенности опухоли и функционального состояния печени. Barcelona Clinic Liver Cancer Staging Classification (Barcelona/BLCL System)

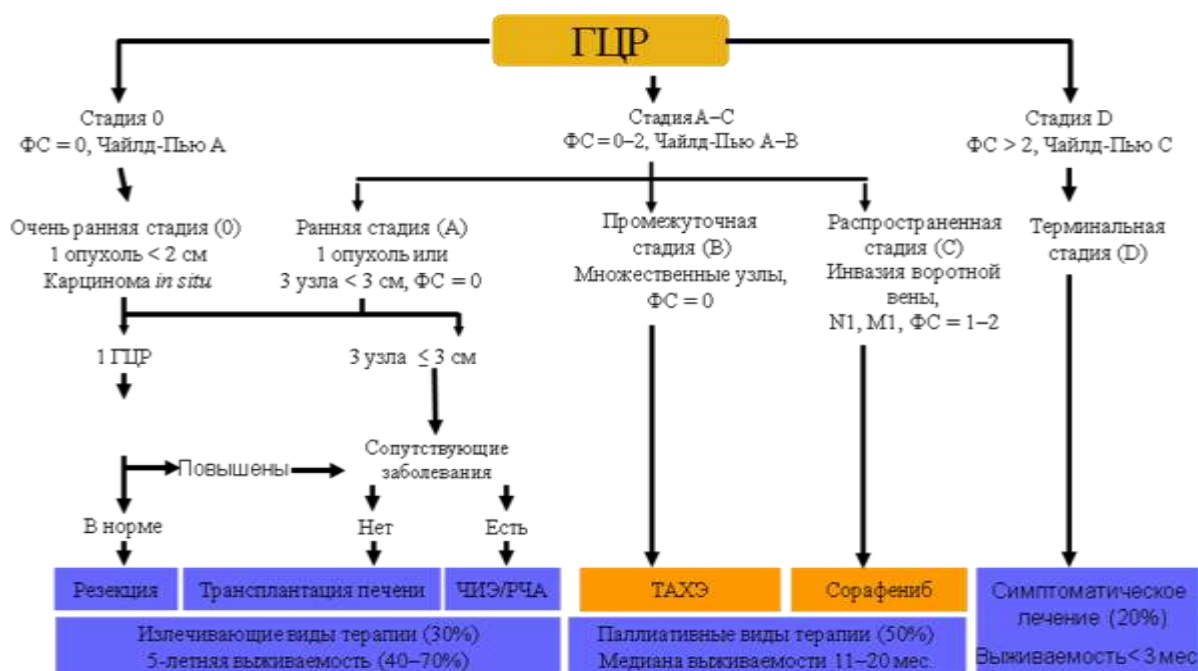


Рисунок 2. Барселонская система стадирования (гепатоцеллюлярного) рака печени (BCLC - Barcelona Clinic Liver Cancer)

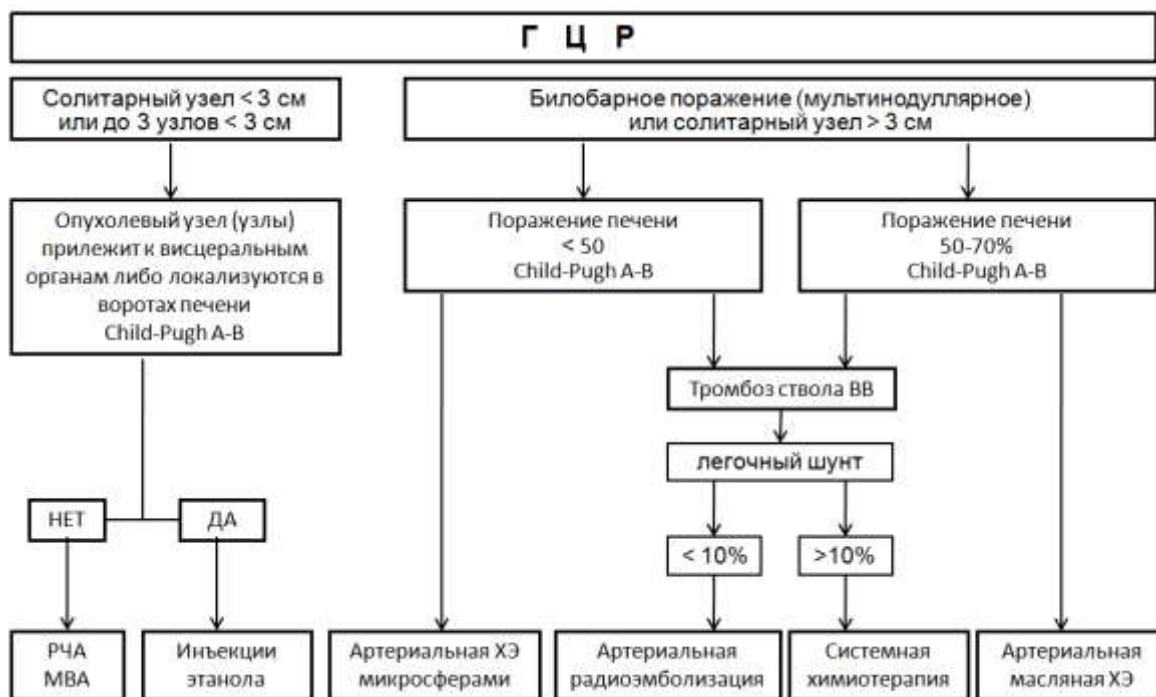
Трансплантация печени.

Трансплантации печени при ГЦР - одновременное лечение и опухолевого процесса, и сопутствующего цирроза печени. Для оценки состояния кандидатов на трансплантацию печени используется классификация MELD (Model for End-stage Liver Disease). Ортотопическая трансплантация печени – метод выбора лечения раннего ГЦР, в случаях не подходящих для резекции (множественное опухолевое поражение, цирроз или выраженное нарушение функции печени). Чаще используются так называемые «Миланские» критерии: размер единственной опухоли не более 5 см или при наличии в печени до 3 очагов с диаметром наибольшего узла не более 3 см, отсутствием инвазии в сосуды. При соблюдении «Миланских» критериев на этапе отбора кандидатов для трансплантации печени 5-летняя выживаемость пациентов достигает 70%, частота рецидивирования опухоли - <15%. Несколько исследований указывают на ранний рецидив заболевания после трансплантации при высоком АФП (>400 нг/мл), возрасте >60 лет и > 20 баллов по шкале MELD. Пациенты, ожидающие трансплантацию печени, могут получать как неoadъювантное так и иное противоопухолевое лечение, в том числе абляцию, эмболизацию и парциальную резекцию

печени, что увеличивает вероятность выполнения трансплантации печени вне стандартных показаний.

Послеоперационное стадирование производится на основании классификации TNM с учетом предоперационного обследования.

Рисунок 3. Алгоритм применения локорегионарных методов лечения ГЦР.



Методы локальной деструкции опухоли.

При наличии солитарных либо единичных опухолевых узлов ГЦР до 3 см в диаметре у больных, не подлежащих оперативному лечению, рекомендуется выполнять локальную деструкцию посредством РЧА, криодеструкция либо МВА. В том случае, если опухоль прилежит к критичным органам и структурам, целесообразно использовать инъекции этанола (рис. 3).

Радиочастотная абляция (РЧА)– наиболее широко используемый метод термической деструкции, предпочтительный вариант лечения пациентов, страдающих ГЦР в ранней стадии, когда нельзя выполнить трансплантацию либо резекцию. (*Микроволновая абляция* – метод термодеструкции, подобный РЧА, но использующий более высокую частоту энергии).

Показания к проведению локальной термодеструкции при ГЦР:

- неоперабельный ГЦР,
- Child-Pugh A/B,

- отсутствие внепеченочных проявлений заболевания,
- рецидивы ГЦР после ранее перенесенной резекции печени либо РЧА,
- количество опухолевых узлов до 4,
- размеры опухолевых узлов менее 3 см в диаметре. Допустимо применение много аппликационного РЧА с паллиативной целью при размерах солитарного очага до 5 см.

Противопоказания к проведению локальной термодеструкции при ГЦР:

- декомпенсированный цирроз (Child-Pugh C),
- активное желудочно-кишечное кровотечение,
- энцефалопатия,
- не купируемый асцит,
- внепеченочные метастазы,
- портальный шунт,
- выраженное нарушение свертывающей системы крови,
- почечная недостаточность,
- терминальная стадия болезни (Okuda III),
- сепсис,
- не смещаемое прилегание опухолевого узла к органам и крупным желчным протокам.

Лечение эффективно, если удастся добиться 100% некроза опухоли, что зависит от оперативной доступности опухоли, возможности воздействия методики на окружающую узел печеночную ткань, размеров узла. Наилучшие результаты получены в лечении опухолевых узлов < 3 см, при размерах узла 3-5 см чаще планируется РЧА + трансартериальная химиоэмболизация. Пятилетняя выживаемость больных ГЦР на фоне циррозе класса CP A после РЧА опухолей <5 см составляет 60%. Возможности применения РЧА ограничены при множественном (n > 3-4) очаговом поражении, больших (>5 см) размерах узла, вероятностью осложнений (~10%, включая внутрибрюшное кровотечение и экссудативный плеврит).

Криодеструкция опухоли.

Эффект криовоздействия основывается на неспецифическом некрозе тканей, вызванном прямым воздействием холода и непрямым воздействием путем микрососудистых тромбозов. Криоаппликатор подводится непосредственно к опухоли, и замораживание происходит путем охлаждения аппликатора жидким азотом до температуры –180С. Особенностью криохирургии является ее возможность воздействия на опухоли больших размеров. Возможна как чрескожная, так и интраоперационная криодеструкция опухоли.

Транс-артериальная химиоэмболизация (ТАХЭ) - основной метод локорегиональной терапии ГЦР. Через ангиографический катетер, установленный в артерии, питающей опухоль, вводится цитостатик (доксорубицин, митомицин С, др.) в смеси с жировой эмульсией (липиодол или этиодол) или микросферами и рентген-контрастным препаратом. ТАХЭ применяется в первой линии паллиативного лечения больных ГЦР при нерезектабельном/неоперабельном процессе без признаков инвазии сосудов и внепеченочных проявлений заболевания.

Виды артериальной химиоэмболизации при ГЦР:

- масляная (доксорубицин +/- митомицинС +/- др. /+ липиодол);
- комбинированная (раствор цитостатика ++ липиодол ++ микросферы ПВА, др.);
- эмболизация с микросферами, элиминирующими цитостатик (ДЕВ).

ТАХЭ с ДЕВ - современная система доставки препаратов, содержащая биосовместимые, нерезорбируемые полимерные микросферы из поливинилового спирта с сульфонильными группами, создающими в результате статического заряда обратимую ионную связь с полярными молекулами, такими как доксорубицин. Второй тип суперабсорбирующих полимерных микросфер из акриламида также обладает статическим зарядом и возможностью «загружать» доксорубицин. Микросферы проявляют микроэмболический эффект и не блокируют кровоток на уровне более крупных ветвей печеночной артерии, поэтому, характерный для ТАХЭ пост-эмболизационный синдром проявляется реже и в меньшей степени. При выраженном циррозе (СР С) ТАХЭ не проводится.

Показания к проведению ТАХЭ печени при ГЦР:

- неоперабельный ГЦР,
- Child-Pugh A, B,
- отсутствие внепеченочных проявлений заболевания,
- рецидивы ГЦР после ранее перенесенной резекции печени либо РЧА.

Противопоказания к проведению ТАЭХ печени при ГЦР:

- декомпенсированный цирроз (Child-Pugh C),
- активное желудочно-кишечное кровотечение,
- энцефалопатия,
- некупируемый асцит,
- блок портальной вены,
- внепеченочные метастазы,
- портальный шунт,
- выраженное нарушение свертывающей системы крови,

- почечная недостаточность,
- терминальная стадия болезни (Okuda III),
- сепсис.

Выбор метода ТАХЭ при ГЦР.

Масляная ТАХЭ:

- показания: мультинодулярное моно- либо билобарное* поражение объемом не более 70% паренхимы печени;

*>>при мультинодулярном билобарном поражении ТАХЭ выполняется двухэтапно (раздельная подоловая ТАХЭ с интервалом 4 недели, далее интервал до следующей ТАХЭ составляет 6-8 недель);
>>интервалы между курсами одномоментной ХЭ - 6-8 недель;
>>кратность введения – не менее 3-х курсов (при сохранной функции печени и отсутствии внепеченочных проявлений заболевания).

ТАХЭ с микросферами **DEB**

- показания: моно- либо мультинодулярное, монолобарное поражение объемом не более 50% паренхимы печени.
- >>при сохранении васкуляризации в опухоли (частичный некроз) – выполняется повторная ХЭ (по той же схеме) с последующей оценкой эффективности через 4 нед.

Комбинированная (этапная ТАХЭ)

-вариант А:

-1-й этап - DEB (суперселективная ТАХЭ зоны доминантного поражения)+2-й этап - масляная (селективная ХЭ зоны, не подвергшейся воздействию на 1-м этапе);

-вариант Б:

-1-й этап - DEB (суперселективная ТАХЭ зоны доминантного поражения)+2-й этап - DEB (селективная ТАХЭ зоны, не подвергшейся воздействию на 1-м этапе);

- показания: моно- либо мультинодулярное, монолобарное поражение объемом не более 50% паренхимы печени.

>>при отсутствии контрастирования (тотальный некроз) в зоне воздействия выполняется 2-этап ТАХЭ; далее выполняется КТ – с контрастированием и/или МРТ с контрастированием через 6-8 нед.

>>при сохранении васкуляризации в опухоли (частичный некроз) в зоне воздействия повторно выполняется 1-этап ТАХЭ с контролем по данным КТ – с контрастированием и/или МРТ с контрастированием через 4 нед.

Лучшие результаты ТАХЭ достигаются у пациентов с функционально сохранной печенью (цирроз Child-Pugh A) и опухолевым процессом без инвазии в сосуды. При тромбозе воротной вены ТАХЭ не проводится, однако, в ряде случаев возможна суперселективная эмболизация с микросферами. Селективная ТАХЭ (сегментарные или субсегментарные артерии) не менее эффективна, чем неселективное введение химиоэмболизата.

Трансартериальная радиоэмболизация (ТАРЭ) представляет лучевое воздействие радиоизотопа Иттрий⁹⁰ (бета-излучатель), адсорбированного на поверхности микросфер. Как метод лечения ГЦР, утвержден в США и некоторых странах Европы. Он сочетает в себе эмболизирующий эффект микросфер и локальное лучевое воздействие. Эмболизирующая смесь вводится селективно в артерии, питающие опухоль(и). В отличие от ТАХЭ, глубина внутритканевого (внутриопухолевого) проникновения существенно больше, благодаря малому диаметру сфер.

Показания к проведению ТАРЭ:

-мультинодулярное моно- либо билобарное поражение объемом не более 70% паренхимы печени. Наличие тромбоза воротной вены либо ее опухолевая инвазия не являются противопоказанием к ТАРЭ.

Противопоказания к проведению ТАРЭ:

-наличие «легочного шунта» >15%.

Дистанционная лучевая терапия ГЦР редко применялась в случаях, не подходивших под другие варианты локорегионального лечения и/или резекции и включала случаи заболевания ГЦК от T1 до T4. Иногда проводится конформная 3 D (30–60 Гр) лучевая терапия на опухоль у больных без цирроза и признаков опухолевой инвазии в нижнюю полую вену, портальную вену и ее ветви.

Лекарственное лечение ГЦР

Целью лекарственного лечения больного ГЦР является увеличение продолжительности жизни. Внепеченочное метастазирование, прогрессирование процесса в печени после применения локальных методов лечения - показание к лекарственной терапии. ГЦР - опухоль, устойчивая к цитотоксической терапии, поэтому рекомендуется в первую очередь рассмотреть возможность лечения в рамках клинических исследований. Определение показаний и

противопоказаний к химиотерапии ГЦР лучше отнести к компетенции мультидисциплинарных специализированных центров/отделов имеющих опыт лечения ГЦР. Наличие и выраженность цирроза печени конкурентно влияют на продолжительность жизни. При суб- и декомпенсированном циррозе (класс Child-Pugh B или C) цитотоксическое лечение не проводится.

Стандартное обследование до назначения системной химиотерапии и в процессе лечения призвано оценить распространенность ГЦР (по BCLC), наличие и выраженность цирроза печени (портальная гипертензия, функциональные резервы печени: класс по Child-Pugh) и обязательно включает:

- Развернутый клинический анализ крови (Leu, Hb, Plt)
- Биохимический анализ крови (глюкоза, креатинин, общий билирубин (+фракции), о.белок, альбумин, печеночные ферменты (АЛТ, АСТ, гамма-ГТ, щелочная фосфатаза)
- СРБ (С-реактивный белок)
- Коагулограмма (МНО – ед, ПВ (протромбиновое время) - сек)
- Альфа- фетопроtein (АФП) Me/мл
- ЭГДС
- КТ или МРТ с в/в контрастированием

Лекарственная терапия ГЦР возможна при наличии противопоказаний к локальным методам лечения. Согласно классификации BCLC это случаи заболевания не хуже стадии C: объективное состояние больного по шкале ECOG в пределах 0-1, цирроз класса A (Child-Pugh). Как правило, опухолевый процесс характеризуется множественным метастатическим поражением печени, других органов и систем. Прогноз жизни больного ГЦР часто определяется не только опухолевым процессом, но и течением цирроза печени. Поэтому, из других важных критериев отбора больных ГЦР для проведения химиотерапии необходимо указать следующие:

1. наличие морфологической (цитологическая/гистологическая) верификации опухолевого процесса
 - а. не требуется, если выявляется типичная для ГЦР рентгенологическая картина гиперваскулярной (с вымыванием контраста в венозную фазу) опухоли печени на фоне цирроза по данным 2-х контрастных исследований в сочетании с высоким (>400 нг/мл) уровнем АФП.
2. объективное прогрессирование после предыдущего вида лечения,
3. ожидаемая продолжительность жизни более 12 недель

4. сопутствующие заболевания (состояния) контролируются стандартной (медикаментозной) терапией
5. контролируемые проявления портальной гипертензии
 - асцит 1-2 ст,
 - варикозное расширение вен пищевода 1-2 ст,
 - энцефалопатия 0-1 ст
6. показатели крови:
 - общий билирубин < 51 мкмоль/л
 - АСТ/АЛТ < 5 лимитов верхней границы нормы (ВГН),
 - МНО < 1,5
 - Тромбоциты >40 x 10⁹/л (только для терапии сорафенибом!)
 - Нейтрофилы > 1,0 x 10⁹/л
 - Креатинин < 1,5 лимитов ВГН
 - Альбумин > 28 г/л
 - Нет электролитных нарушений

Современные возможности лекарственной терапии ГЦР ограничены. Поэтому, при выборе варианта лечения в первую очередь следует рассмотреть возможность проведения лечения в рамках исследовательских программ (например, клинических исследований).

Сорафениб – на сегодня единственный препарат, достоверно увеличивающий продолжительность жизни больных распространенным ГЦР. По результатам неинтервенционного клинического исследования GIDEON (>3200 пациентов) медиана продолжительности жизни больных печеночно-клеточным раком не подлежащих оперативному и локорегионарному лечению составляет 13,6 мес (при компенсированной функции печени – не хуже Child-Pugh A). В ряде случаев, особенно при успешном лечении цирроза возможно и оправдано применение сорафениба и при циррозе Child-Pugh B. Пока не выделено каких-либо предикторов эффективности лечения сорафенибом. Начальная суточная доза сорафениба составляет 800 мг. При развитии выраженной (≥ 2 степени) специфической токсичности суточная доза может быть снижена до 600/400/200 мг, возможен временный перерыв в приеме препарата с последующей редукцией дозы.

Лечение сорафенибом может осложняться диареей, повышением АД, астенией и кожной токсичностью в виде сыпи, эритемы, зуда и ладонно-подошвенная эритродизэстезия (ладонно-подошвенный синдром). Обычно проявления токсичности хорошо корригируются назначением дополнительной симптоматической терапии или редукцией дозы Сорафениба. Так при диарее рекомендуется соблюдение диеты с исключением овощей и фруктов,

назначается лоперамид, при повышении АД – антигипертензивная терапия, при кожной токсичности – антигистаминные препараты и кремы (с мочевиной) местно. При развитии токсичности 3-4 степени необходим перерыв в приеме препарата на 1 неделю, активная симптоматическая терапия. При уменьшении проявлений токсичности < 2 степени лечение сорафенибом возобновляется в редуцированной дозе и на фоне симптоматической терапии. Непереносимая токсичность лечения сорафенибом в дозе 200 мг/через день – показание к отмене терапии.

Терапия сорафенибом возможна при уровне тромбоцитов выше 50 тыс/мкл (не увеличивает вероятности геморрагических осложнений) без признаков геморрагического синдрома.

Цитотоксическая полихимиотерапия эффективна в ~20% случаев, но не увеличивает продолжительности жизни; в ряде случаев может рассматриваться в качестве паллиативной опции. При ограниченной доступности сорафениба и в отсутствии противопоказаний возможна химиотерапия антрациклин-/платино-содержащими режимами в сочетании с фторпиримидинами. (таблица 3) Больные циррозом печени плохо переносят химиотерапию, что резко снижает возможности проведения активного лечения.

Лекарственное лечение ГЦР при хроническом гепатите В или носительстве вируса гепатита В проводится одновременно с противовирусным лечением препаратами – аналогами нуклеотидов (например, энтекавир 0,5 или 1 мг/сут). Противовирусное лечение проводится независимо от выраженности цитолитического синдрома и количества копий вируса все время химиотерапии.

Хронический гепатит С не влияет на возможности проведения системной противоопухолевой терапии: нет убедительных данных, свидетельствующих об активации HCV-инфекции, или гепатита С на фоне иммуносупрессии. Однако, химиотерапия у пациентов с хроническим гепатитом С чаще осложняется гепатотоксичностью и лекарственным гепатитом. Больные ГЦР на фоне хронического гепатита С не нуждаются в специфическом противовирусном лечении. Неспецифическая терапия для профилактики лекарственного поражения печени - препараты урсодезоксихолевой кислоты (10–15 мг/кг/сут), S-адметионина (800 мг/сут). Назначение препаратов эссенциальных фосфолипидов неэффективно.

Таблица 3. Режимы лекарственного лечения гепатоцеллюлярного рака.

	Препарат/режим
	Сорафениб 400м 2 раза в день до прогрессирования
монохимиотерапия	Доксорубин 75 мг/м ² 1 раз в 3 недели
	Гемцитабин 1000 мг/м ² 1,8 и 15 день каждые 28 дней
полихимиотерапия	Гемцитабин 1000 мг/м ² , 1 и 8 день

	Цисплатин 25 мг/м ² , 1 и 8 день. Интервал 3 недели
	Гемцитабин 1000 мг/м ² , 1 и 15 день
	Оксалиплатин 85 мг/м ² в/в 1 и 15 день. Интервал 2 недели
	Капецитабин 1000 мг/м ² x 2 р/день внутрь, 1-14 день
	Оксалиплатин 120 мг/м ² , 1 день. Интервал 3 недели

Тамоксифен не имеет преимуществ относительно симптоматического лечения. Применение аналогов соматостатина, по данным литературы, не увеличивает продолжительности жизни, но иногда дает объективные эффекты. Интерферон-2α в стандартных дозах неэффективен, иногда используется в режимах комбинированной химиотерапии.

Оценка эффективности противоопухолевого лечения производится по критериям RECIST 1.1 и/или mRECIST (для опухолевого поражения печени при циррозе): выполняется КТ и/или МРТ (с контрастным усилением) каждые 2-3 месяца. Критерии mRECIST основываются на измерении активного (только гиперваскулярного участка, не учитывается зона некроза) опухолевого компонента таргетного очага и включают рекомендации по оценке сосудистой инвазии, регионарных лимфоузлов, асцита/плеврита и новых очагов.

Определение уровня АФП в динамике показано пациентам с исходно высоким показателем опухолевого маркера, самостоятельного клинического значения не имеет.

При противопоказаниях к лекарственному лечению проводится симптоматическая терапия, направленная на коррекцию симптомов опухолевого процесса и осложнений цирроза печени.

Цирроз печени и лекарственная противоопухолевая терапия

Выраженность цирроза определяет возможности проведения противоопухолевой терапии в большинстве случаев ГЦР. Необходимо подробное обследование, направленное на исключение или уточнение выраженности цирроза печени (классификация Child-Pugh) на всем протяжении лечения, в т.ч. выраженность портальной гипертензии.

Основные симптомы портальной гипертензии - асцит, варикозное расширение вен пищевода и желудка, спленомегалия, тромбоцитопения и печеночная энцефалопатия. Ежегодный риск

кровотечения из варикозно расширенных вен пищевода и желудка - 5-15% - в большей степени зависит от степени нарушения функции печени и резко возрастает на фоне эрозивно-язвенного процесса.

Для предупреждения желудочно-пищеводного кровотечения при варикозе II-III степени показана первичная профилактика неселективными β -адреноблокаторами. Лигирование варикозно расширенных вен проводится при неэффективности медикаментозного лечения, угрозе кровотечения и для вторичной профилактики рецидивного кровотечения, что не исключает вероятность кровотечения на фоне противоопухолевой терапии.

При нарушении белково-синтетической функции печени (снижении уровня альбумина плазмы < 30 г/л) на фоне противоопухолевого лечения значительно возрастает вероятность осложнений лечения. Заместительная курсовая терапия раствором альбумина 20% (100-200 мл №5-8) быстро улучшает качество жизни больного.

Скрининг в группах риска развития ГЦР.

Группы риска: а) цирроз печени: вирусный гепатит В и/или С, алкоголизм, гемохроматоз наследственный, алкогольный и неалкогольный стеатогепатит, первичный билиарный цирроз, дефицит альфа-1 антитрипсина и др. возможные причины цирроза

б) без цирроза печени: носители вируса гепатита В. К дополнительным факторам риска можно отнести семейный анамнез ГЦР, азиатов - мужчин старше 40 лет и женщин старше 50 лет.

Уровень АФП плазмы больше не рассматривается как метод скрининга ГЦР. Целесообразно определение АФП одновременно с УЗвТ печени. УЗвТ - начальный этап диагностики, когда может быть заподозрен ранний рак печени. Повышение уровня АФП (> 25 нг/мл) – показание к углубленному обследованию: УЗвТ и/или КТ/МРТ с контрастированием. При отсутствии опухолевых образований – повторное обследование каждые 3 мес (УЗвТ и/или КТ/МРТ, АФП).

Алгоритм дальнейшего обследования зависит от размеров выявляемых масс в печени, наличие/отсутствие цирроза. При обнаружении малых узлов (< 1 см) проводится наблюдение и повторная УЗвТ с периодичностью в 3-6 мес; если в цирротической печени выявляются узлы 1-2 см - назначают дообследование: два динамических контрастных метода визуализации (КТ, и МРТ по 3-фазному протоколу, включая позднюю артериальную и портальную венозную фазы для определения характеристик перфузии, наличия и числа очагов, сосудистой анатомии и внепеченочных проявлений).

Симптоматическая терапия.

У больных с терминальным циррозом печени (**Child-Pugh C**) лечение ограничивается симптоматической терапией, направленной на коррекцию осложнений цирроза печени, болевым синдромом.

Список литературы.

1. Goma AI, et al. Hepatocellular carcinoma: epidemiology, risk factors and pathogenesis. *World J Gastroenterol.* 2008; 14(27), 4300-08.
2. Llovet JM, et al.. Hepatocellular carcinoma. *Lancet* 2003; 352, 1907-1917.
3. Balecki ES, Di Bisceglie AM. Diagnosis of hepatocellular carcinoma. *YPB (Oxford)* 2005; 7, 26-34
4. Saar B, Kellner-Welldon F. Radiological diagnosis of hepatocellular carcinoma. *Liver Int.* 2008; 28(2), 189-199.
5. Pons F, et al. Staging systems in hepatocellular carcinoma. *HPB (Oxford)* 2005; 7, 35-41.
6. Child CG, Turcotte JG. Surgery and portal hypertension. In: Child CG, ed. *The Liver and Portal Hypertension.* Philadelphia, Pa: Saunders; 1964:50.
7. Llovet JM, et al.. Intention-to-treat analysis of surgical treatment for early hepatocellular carcinoma: resection versus transplantation. *Hepatology.* 1999; 30:1434-1440.
8. Mazzaferro V, et al. Predicting survival after liver transplantation in patients with hepatocellular carcinoma beyond the Milan criteria: a retrospective, exploratory analysis. *Lancet Oncol* 2009; 10: 35–43.
9. Callstrom MR, Charboneau JW. Technologies for ablation of hepatocellular carcinoma. *Gastroenterology* 2008; 134(7), 1831-35.
10. Oliveri RS, et al.. Transarterial (chemo)embolisation for unresectable hepatocellular carcinoma. *Cochrane Database Syst Rev* 2011;3:CD004787. doi:10.1002/14651858.CD004787.pub.
11. Ibrahim SM, et al. Radioembolisation for the treatment of unresectable hepatocellular carcinoma: a clinical review. *World J Gastroenterol.* 2008; 14 (11), 1664-1669.
12. Palmer D.H., et al. Systemic therapies for hepatocellular carcinoma // *Expert Opin. Investig. Drugs.* 2004. Vol. 13. p. 1555–1568.
13. Llovet J.M., Sorafenib in advanced hepatocellular carcinoma // *N. Engl. J. Med.* 2008. Vol. 359. p. 378—390.
14. Villanueva A, Llovet JM. Targeted therapies for hepatocellular carcinoma. *Gastroenterology* 2011;140:1410–1426.
15. Lok AS, McMahon BJ. Chronic hepatitis B, update 2009. *AASLD Practice guidelines*, Ed 2009/08/29
16. Garcia-Tsao G.S.A., et al. Prevention and management of gastroesophageal varices and variceal hemorrhage in cirrhosis // *Hepatology.* 2007. Vol. 46. p. 922–938

17. EASL–EORTC Clinical Practice Guidelines: Management of hepatocellular carcinoma. *J of Hepatology* 2012 vol. 56 p 908–943
18. Villanueva A, Newell P, Chiang DY et al. Genomics and signaling pathways in hepatocellular carcinoma. *Semin Liver Dis* 2007; 27: 55–76
19. Edeline J, Boucher E, Rolland Y et al. Comparison of tumor response by Response Evaluation Criteria in Solid Tumors (RECIST) and modified RECIST in patients treated with sorafenib for hepatocellular carcinoma. *Cancer* 2012; 118: 147–156

Холангиоцеллюлярный рак печени (22.1).

Холангиоцеллюлярный рак печени или рак внутриспеченочных желчных протоков – редкое заболевание для России, Западной Европы и Северной Америки.

Эпидемиология и скрининг больных с холангиокарциномой.

Холангиокарцинома (ХК) или холангиоцеллюлярный рак – это не очень распространённая форма рака. В США заболеваемость ХК составляет 1-2 на 100 тыс. населения. В других странах заболеваемость, по-видимому, близка к этому показателю, но точных статистических данных опубликовано крайне мало. Больше работ посвящено изучению аутопсийного материала, где частота опухолей желчных протоков варьирует от 0,01% до 2% всех вскрытий и может составлять до 2% среди всех опухолей (K.Kuwayti et al., 1957 и др.). Однако в некоторых регионах, эндемичных по гельминтозам класса трематод, паразитирующих во внутриспечёночных желчных протоках, заболеваемость ХК значительно повышается. Эти гельминты (*Opisthorchis felinus*, *Opisthorchis Viverrini*, *Clonorchis sinensis*) распространены среди некоторых прибрежных районов РФ, Казахстана, Китая, Таиланда и др. регионов. Заражение описторхозом происходит при употреблении в пищу сырой или недостаточно обработанной рыбы карповых пород. В нашей стране наиболее крупный эндемический очаг описторхоза расположен в Обь-Иртышском бассейне на севере Тюменской области. Заболеваемость первичным раком печени в этом регионе в 10 раз выше, чем на остальной территории Российской Федерации (А.А.Шайн, 1992). Повышенная заболеваемость зарегистрирована также среди населения стран Азии, в которых имеются эндемические очаги описторхоза или клонорхоза (H.Pit et al., 1995). В Таиланде, где приблизительно 7 млн. людей инфицированы описторхиями, заболеваемость ХК составляет 87 на 100 тыс. (P.Watanapa, 1996).

Другие факторы, способные повлиять на частоту возникновения ХК, по-видимому, менее значимы, но целый ряд патологических состояний всё же увеличивает риск развития ХК. Очевидно, наиболее частым из них в странах Запада и Америке является первичный склерозирующий холангит (ПСХ). Это аутоиммунное заболевание, характеризующееся воспалением перидуктальных тканей, неизбежно приводящим к мультифокальным стриктурам внутриспечёночных и внепечёночных желчных протоков. Среди всех больных ПСХ у 70 – 80% одновременно имеется и язвенный колит, однако только у незначительного числа больных язвенным колитом развивается ПСХ (U.Broome et al., 1996). Естественное течение холангита очень разнообразно и истинное распространение ХК у данной группы больных достоверно не известно. В исследовании U.Broom et al., 1996 (Швеция), среди 305 пациентов ПСХ, наблюдавшихся более 5 лет, рак развился у 8%. С другой стороны скрытая форма ХК выявлена более чем в 40% аутопсийных образцов и у 36% печёночных

эксплантатов среди больных с ПСХ (U.Broome et al., 1996; H.Pit et al., 1995 и др.). Прогрессирующее ухудшение функции печени представляет большую угрозу для жизни больных ПСХ, поэтому они даже в случаях отсутствия признаков опухолевой трансформации часто являются кандидатами для трансплантации печени.

Повышенный риск развития ХК при болезни Кароли (врождённое расширение внутрипечёночных желчных протоков) достаточно известен (P.Hewitt et al., 1995 и др.). По данным M.Dayton et al., (1983) при болезни Кароли у 7% пациентов развивается ХК. Злокачественная трансформация очень редко наблюдается в холедохоэальных кистах, выявленных в раннем возрасте. Однако частота ХК существенно увеличивается (примерно до 15 – 20%) у больных, которые не лечились до 20-летнего возраста, а также у тех, кто лечился путём дренирования кист (P.Lipsett et al., 1994 и др.). Причины увеличения частоты ХК у лиц с кистозной болезнью не ясны. Возможно они связаны с патологией холедохо-панкреатического соустья, предрасполагающей к рефлюксу панкреатического секрета в билиарное дерево, хроническому воспалению и бактериальной загрязнённости (K.Tanaka et al., 1998 и др.). Подобный механизм может также объяснить увеличение частоты ХК, выявленное у больных, подвергшихся трансдуоденальной сфинктеропластике. В серии из 119 больных, подвергшихся этой процедуре по поводу доброкачественных заболеваний, K.Nakamada et al., 1997, обнаружили ХК в 7,4% случаев за период в 18 лет. Однако в доступной нам литературе кроме этого исследования нам не встретилось иных работ, подтверждающих данное положение.

Ещё одно заболевание, которое может иметь отношение к возникновению ХК, это гепатолитиаз, также известный, особенно в зарубежной литературе, как возвратный пиогенный холангиогепатит или восточный холангиогепатит. Это заболевание возникает как результат хронической портальной бактериемии и портального флебита, что ведет к повышению образования внутрипеченочных пигментных камней. Закупорка внутрипеченочных протоков ведет к хроническому рецидивирующему холангиту и образованию стриктур. При этом заболевании наибольшей угрозой для жизни является сепсис, однако примерно у 10% больных развивается ХК (S.Kubo et al., 1995 и др.).

Наконец, ряд радионуклидных и химических канцерогенов также ассоциируется с повышенным риском развития ХК, включая торий, радон нитрозамины, диоксин и асбестоз (W. Jarnagin, 2000).

Диагностика.

При ХЦР жалобы, в основном, неспецифические, а желтуха, боли, лихорадка более характерны для распространенного процесса. В уточняющей диагностике используются УзВТ, контрастные КТ и МРТ.

Диагноз устанавливается на основании комплексного обследования:

- Анамнез и общий осмотр, развернутый биохимический и клинический анализ крови, рентгенография органов грудной клетки,
- УЗКТ брюшной полости,
- МРТ или КТ для оценки распространенности процесса,
- МР-холангиография для оценки состояния желчных протоков. МР-холангиография по своей информативности превосходит ЭРХПГ и РКТ, которые, не всегда могут отличить первичный склерозирующий холангит от ХЦР
- Исследование опухолевых маркеров – РЭА, СА-19-9, АФП. Лабораторная диагностика несовершенна, основана на исследовании онкомаркеров СА19.9, РЭА, Муцина 5 субтипы А и С (MUC5AC), специфичность и чувствительность которых остается низкой
- ЭГДС и колоноскопия,
- Лапароскопия для исключения метастазов по брюшине,
- Морфологическое подтверждение диагноза необходимо до начала лечения. Морфология может быть получена при биопсии через холангиостому, эндоскопически или тонкоигольной чрескожной биопсии,
- Возможность использования ПЭТ-КТ является предметом дальнейшего изучения. При сравнении диагностических возможностей ПЭТ КТ, МРТ, РКТ на предоперационном этапе для оценки поражения лимфатических узлов установлено более высокая точность ПЭТ КТ, кроме того ПЭТ КТ всего тела способна выявить отдаленные метастазы опухоли
- Холангиокарциному необходимо дифференцировать с печеночными метастазами без первично выявленного очага.

Дифференциальная диагностика.

ХЦР следует дифференцировать от неопухолевой патологии печени (в т.ч. паразитарных заболеваний), доброкачественных образований (~20%), метастазов других злокачественных опухолей и гепатоцеллюлярного рака. Если у пациента без признаков (или анамнестических данных) опухоли внепеченочной локализации и/или цирроза печени при компьютерной томографии выявлено объемное образование с контрастированием в венозную фазу, можно заподозрить внутripеченочный ХЦР.

Лабораторная диагностика. Опухолевый маркер СА 19-9 полезное дополнение для уточняющей диагностики ХЦР, однако, не рассматривается как доказательство холангиогенной этиологии выявленной опухоли. Решающее значение имеет морфологическая диагностика: гистологическое исследование биоптата опухолевой ткани. Внутripеченочный ХЦР, развивающийся из протоков может иметь смешанную гистологическую картину – сочетание ГЦР и ХЦР. Дополнительное иммуногистохимическое исследование биоптата (уже

после исключения другой этиологии опухоли) с окраской на цитокератины 7 и 20, как правило, позволяет дифференцировать холангиокарциному от других видов аденокарциномы.

Стадирование заболевания.

На сегодняшний день используются клинико-анатомической классификации рака внутриспеченочных желчных протоков по TNM Международного противоракового союза (7-я редакция, 2011г.)

Морфологические особенности холангиоцеллюлярного рака.

Морфологическое подтверждение диагноза обязательно до начала специального лечения. Диагноз рака желчных протоков считается подтвержденным, если результат гистологического исследования соответствует аденокарциноме желчного происхождения (например, фенотип цитокератина CK7⁺ CK20⁻).

Больные с диагнозом холангиоцеллюлярный рак должны быть тщательно обследованы для исключения другой первичной опухоли.

Японские исследователи (Liver Cancer Study Group of Japan (LCSGJ)) предложили выделить три макроскопически различных типа ХЦР *Узловой тип* – округлый узел, не имеющий фиброзной капсулы, с экспансивной формой роста, локализующийся в периферических отделах паренхимы печени. Границы этой опухоли легко определяются, она не врастает в крупные ветви портальной триады. *Перидуктально-инфильтративный тип* – опухоль распространяется вдоль крупного желчного протока, прорастает окружающие сосуды, нервы и паренхиму печени, в результате чего приводит к расширению периферических желчных протоков. *Внутрипротоковый тип* - опухоль растет внутри желчного протока (наподобие полипа) прорастает его стенку, часто вызывает опухолевую окклюзию протока. Это тип опухоли обычно встречается в крупных желчных протоках .

Для лимфогенного метастазирования выделяют три основных пути в зависимости от локализации опухоли в печени. Гепатодуоденальный путь (наиболее частый), диафрагмальный путь (через связочный аппарат печени) и торакальный путь (через малый сальник, кардиальный отдел и малую кривизну желудка). До настоящего времени выявляемость ХЦР на ранних стадиях остается очень низкой. Зачастую выявляются запущенные стадии болезни, чем обусловлены плохие результаты лечения.

Выбор метода лечения с учетом стадии заболевания у больных холангиоцеллюлярным раком.

Стадия I	Анатомическая резекция печени+ Лимфодиссекция
----------	---

Стадия II	Анатомическая резекция печени+ Лимфодиссекция
Стадия IIIA	Анатомическая резекция печени+ Лимфодиссекция
Стадия IIIB	Анатомическая резекция печени + Лимфодиссекция
Стадия IVA	Рентгенохирургические методы лечения Системная химиотерапия
Стадия IVB	Системная химиотерапия

Оперативное лечение и адъювантная терапия.

Единственным радикальным методом лечения холангиоцеллюлярного рака позволяющим рассчитывать на увеличение продолжительности жизни пациентов является хирургическое лечение. Прогноз после резекции печени остается неудовлетворительным. По данным литературы, общая выживаемость в сроки наблюдения 5 лет колеблется от 20% до 40%, медиана 12-37 месяцев. Резекция печени - единственный способ существенно продлить жизнь больного. Холангиоцеллюлярный рак печени редко развивается на фоне цирроза печени. Опухоль может развиваться в любом отделе печени. Предпочтение отдается анатомическим резекциям печени. Возможные варианты анатомических резекций печени представлены в **Брисбейнской классификации (2000г)** (см. раздел «**Хирургическое лечение больных гепатоцеллюлярным раком без цирроза печени**»).

Объем хирургического вмешательства должен быть выбран с учетом местной распространенности опухолевого процесса. Соблюдение гистологически чистого края обязательно.

Врастание узловой формы ХЦР во внутривенную портальную триаду является основной причиной внутриорганных метастазирования и на основании этого рекомендуется выполнять только анатомические резекции печени.

Особенности резекции печени при холангиоцеллюлярном раке:

- Опухоль исходит из желчных протоков. Опухоль часто распространяется на долевые протоки, что иногда требует их резекции с формированием билиодигестивных анастомозов,
- Лимфодиссекция является обязательной процедурой. При лимфодиссекции производится удаление следующих групп лимфоузлов - клетчатка с лимфоузлами в области

печеночно-двенадцатиперстной связки, панкреатодуоденальной зоны, по ходу общей печеночной артерии.

По результатам мета-анализа (А.М.Horgan, и соавт. 2012) 22 клинических исследований (более 6700 больных) в группе адьювантной химиотерапии отмечено статистически незначимое увеличение продолжительности жизни (OR=0.74) в сравнении с оперативным лечением. Преимущество адьювантной терапии было достоверным для случаев с метастазами в регионарные лимфоузлы (N1, $p=0.04$: OR=0,49) или при нерадикальной резекции (R1, $p=0,02$, OR=0,36).

Неблагоприятные факторы прогноза после резекции печени по поводу холангиоцеллюлярного рака.

- R1 резекция печени,
- Наличие метастазов в регионарные лимфоузлы; при выявлении метастазов в лимфатических узлах после хирургического лечения ХЦР общая выживаемость была низкой, и медиана составила 14.1 месяцев.
- Инфильтративная форма роста.
- Вростание в воротную вену,
- Множественные очаги,
- Значительное повышение СА-19-9.

Пересадка печени у больных холангиоцеллюлярным раком.

В 90-х годах XX века позиция хирургов, была очень агрессивная, так как единственным позволяющим надеяться на увеличение продолжительности жизни больных ХЦР, был радикальный хирургический метод лечения, Pichlmaug с соавт. в 1995 году одним из первых доложил о 18 ортотопических трансплантациях печени (ОТП) при ХЦР. Медиана продолжительности жизни их пациентов составила 5 мес., одногодичная общая выживаемость 13,9%. Casavilla с соавт., в 1997 году доложили о 20 ОТП выполненных у больных нерезектабельным ХЦР и сопутствующим циррозом. Послеоперационная смертность составила 7,9%, рецидив болезни развился у 59.3% больных, общая 1,3,5 летняя выживаемость составила 57%, 34% и 26% соответственно. Исследователи из этой клиники стали рекомендовать выполнение ОТП пациентам ХЦР, при условии тщательной оценки распространенности болезни. Современные исследователи - Becker с соавт. (2008г.), Ghali с соавт. (2005г), Robles с соавт. (2004г.) сообщают о своих результатах ОТП у больных с ранними стадиями ХЦР. Общая 5 летняя выживаемость колеблется от 20% до 42%, рецидивы болезни развиваются у 35%- 80% .

Лечение неоперабельных опухолей и метастатического процесса.

Противоопухолевая химиотерапия увеличивает продолжительность жизни больных нерезектабельным и метастатическим ХЦР. Комбинация гемцитабин + производные платины эффективнее других режимов в отношении непосредственной противоопухолевой активности, контроля роста опухоли и общей выживаемости. Режим Гемцитабин+Цисплатин эффективнее монотерапии гемцитабином: продолжительность жизни в группе комбинированной химиотерапии (GC, медиана выживаемости - 11.7 мес) существенно выше, чем при монотерапии (G – 8,1 мес, OR 0.64; 95% DI, 0.52 - 0.80; P<0.001)

Для пациентов пожилого возраста, отягощенных сопутствующей патологией оправдана монотерапия гемцитабином. При ослабленном состоянии больного вследствие быстро прогрессирующего опухолевого процесса польза химиотерапии сомнительна.

Относительные противопоказания к цитостатической терапии:

- гипербилирубинемия > 2 лимитов верхней границы нормы,
- повышение уровня трансаминаз более чем в 5-8 раз,
- признаки нарушения белково-синтетической функции печени,
- признаки острого холангита.

При дальнейшей отрицательной динамике показателей, отражающих степень повреждения печеночной паренхимы на фоне адекватного симптоматического лечения (включая дренирование желчных протоков) и ухудшении самочувствия пациента возрастает вероятность развития печеночной недостаточности. В этой ситуации химиотерапия не проводится.

Режимы лекарственного лечения при опухолях внутрипеченочных желчных протоков.

	Препарат/режим
Монохимиотерапия	Гемцитабин 1000мг/м ² в/в 1,8 и 15 дни. Интервал 4 недели
Полихимиотерапия	Гемцитабин 1000мг/м ² в/в 1 и 8 дни Цисплатин 25 мг/м ² Интервал 3 недели
	Гемцитабин 1000 мг/м ² в/в 1, 8, 15 Оксалиплатин 100 мг/м ² в/в 1 день Интервал 4 недели
	Капецитабин 1500 мг/м ² X 2 р/д 1 -14 день Оксалиплатин 100 мг/м ² в/в 1 день Интервал 3 недели
	Фторурацил 425мг/м ² в/в струйно 1-5 дни

Симптоматическая терапия.

При развитии механической желтухи декомпрессия желчных протоков может продлить жизнь больному, создать условия для проведения химиотерапии. Хирургическое, эндоскопическое и чрескожное (в т.ч. чрезпеченочное) дренирование – возможные варианты декомпрессии желчных протоков. Чрескожное чрезпеченочное дренирование возможно при значительном расширении внутripеченочных желчных протоков.

Адекватный отток желчи имеет принципиальное значение для возможности проведения химиотерапии. До 40% больных нуждаются в восстановлении желчеоттока. Нельзя проводить химиотерапию в условиях нарушенной дренажной функции желчевыводящей системы, осложнившейся механической желтухой. Возникновение механической желтухи резко ограничивает возможность проведения специального лечения.

Симптоматическая терапия может включать препараты урсодезоксихолевой кислоты, адеметионин, глюкокортикоиды, нестероидные противовоспалительные препараты и в ряде случаев улучшает переносимость химиотерапии и качество жизни больных.

Список литературы.

1. Khan SA, et al. Epidemiology, risk factors, and pathogenesis of cholangiocarcinoma. HPB (Oxford) 2008; 10:77–82.
2. Cancer statistics in Russia and CIS in 2008. Eds M.Davydov, E.Aksel. J. of NN Blokhin Russian Cancer Research Center RAMS 2010; vol 21, №2(80), suppl 1.
3. Marino D, et al. Biliary tract carcinomas: from chemotherapy to targeted therapy. Crit Rev Oncol/Hematol (2012), <http://dx.doi.org/10.1016/j.critrevonc.2012.06.006>
4. Eckel F, Schmid RM. Chemotherapy in advanced biliary tract carcinoma: a pooled analysis of clinical trials. Brit J Cancer 2007;96:896–902.
5. Valle JW, et al. Gemcitabine alone or in combination with cisplatin in patients with advanced or metastatic cholangiocarcinomas or other biliary tract tumours: a multicentre randomised phase II study – The UK ABC-01 Study. Brit J Cancer 2009;101:621–7.
6. Valle J, et al. Cisplatin plus gemcitabine versus gemcitabine for biliary tract cancer. N Engl. J. Med 2010;362:1273–81.
7. Hashimoto J., et al. Incidence and risk factors for cholangitis during systemic chemotherapy among patients with advanced biliary tract cancer. J Clin Oncol 29: 2011 (suppl 4; abstr 313)
8. Horgan A.M., et al. Adjuvant therapy in the treatment of biliary tract cancer: a systematic review. J Clin Oncology 2012, vol 30 , №16, 1934-1940/

Практические рекомендации по лечению больных раком внепеченочных желчных протоков (С24.0).

1. Методология

Методы, использованные для сбора/селекции доказательств:

Поиск в электронных базах данных

Описание методов, использованных для сбора/селекции доказательств:

Доказательной базой для рекомендаций являются публикации, вошедшие в электронные библиотеки, базы данных (например, MEDLINE, PubMed и др.). Глубина поиска составила 5 лет.

Методы, использованные для оценки качества и силы доказательств:

· Консенсус экспертов

Оценка значимости в соответствии с рейтинговой схемой (табл. 1).

Таблица 1. Уровни достоверности рекомендаций:

Уровень достоверности	Характеристика
1a	Уровень достоверности, основанный на результатах метаанализа крупных рандомизированных исследований
1b	Уровень достоверности, основанный на результатах по крайней мере одного крупного рандомизированного исследования
2a	Уровень достоверности, основанный на результатах одного нерандомизированного контролируемого исследования
2b	Уровень достоверности, основанный на результатах, по крайней мере, одного экспериментального исследования
3	Уровень достоверности, основанный на результатах сравнительного исследования или описания клинического случая
4	Уровень достоверности, основанный на результатах мнения эксперта или экспертного комитета

Таблица 2. Степени рекомендаций

Степень Основание рекомендаций

А Основана на результатах качественных клинических исследований, включающих хотя бы одно рандомизированное исследование

В Основана на качественных нерандомизированных клинических исследованиях

С Дана при отсутствии клинических исследований хорошего качества в данной области

Методы, использованные для анализа доказательств:

· Обзоры опубликованных мета-анализов

Систематические обзоры

Описание методов, использованных для анализа доказательств:

При отборе публикаций, как потенциальных источников доказательств, использованная в каждом исследовании методология изучается для того, чтобы убедиться в ее валидности. Результат изучения влияет на уровень доказательств, присваиваемый публикации, что в свою очередь влияет на силу, вытекающих из нее рекомендаций.

Классификация МКБ – 10.

С 24.0 – рак внепеченочных желчных протоков.

2. Определение, классификации, стадирование.

Международная классификация по системе TNM

Правила классификации.

Классификация применима только для рака. Должно быть

гистологическое

подтверждение диагноза.

При оценки категорий TNM используются следующие методики:

T категория Физикальный осмотр, методы визуализации и/или хирургическое исследование

N категория Физикальный осмотр, методы визуализации и/или хирургическое исследование

M категория Физикальный осмотр, методы визуализации и/или хирургическое исследование

Регионарные лимфатические узлы.

Регионарными лимфатическими узлами являются лимфатические узлы, расположенные около пузырного и общего желчного протока, ворот печени

головки поджелудочной железы, двенадцатиперстной кишки, портальной, чревной и верхней брыжеечной артерии.

TNM Клиническая классификация.

T_x – недостаточно данных для оценки первичной опухоли,

T₀ – первичная опухоль не определяется,

T_{1is} – Преинвазивная карцинома (Carcinoma in situ)

T₁ – Опухоль ограничена желчным протоком

T₂ – Опухоль прорастает стенку желчного протока

T₃ – Опухоль распространяется на печень, желчный пузырь, поджелудочную железу и/или протоки воротной вены или печеночной артерии с одной стороны (слева или справа)

T₄ – Опухоль распространяется на любую из следующих структур: главную воротную вену или протоки с обеих сторон, общую печеночную артерию или другие прилежащие структуры: ободочную кишку, желудок, двенадцатиперстную кишку, брюшную стенку.

N- Регионарные лимфатические узлы

N X Недостаточно данных для оценки регионарных лимфатических узлов

N0 Нет признаков метастатического поражения регионарных

лимфатических узлов

N 1 Метастазы в регионарных лимфатических узлах

M – Отдаленные метастазы.

pTNM Патологоанатомическая классификация.

pN0 При гистологическом анализе материала регионарной лимфаденэктомии должно быть исследовано не менее 3 лимфатических узлов. Если лимфатические узлы негативны, но исследовано менее 3, то классифицируется pN0.

G – гистопатологическая дифференцировка:

Gx – степень дифференцировки не может быть установлена,

G1 – высокая степень дифференцировки,

G2 – средняя степень дифференцировки,

G3 – низкая степень дифференцировки,

G4 – недифференцированные опухоли.

Группировка по стадиям

Стадия 0 Tis N0 M0

Стадия IA T1 N0 M0

Стадия IB T2 N0 M0

Стадия IIA T3 N0 M0

Стадия IIB T1-3 N1 M0

Стадия III T4 Любая N M0

Стадия IVB Любая T Любая N M1

Скрининг.

Смотри раздел «Эпидемиология и скрининг больных с холангиокарциномой».

Клиника.

У 85% больных первым симптомом заболевания является механическая желтуха. Клиническая картина может сопровождаться болевым синдромом, холангитом.

Диагностика.

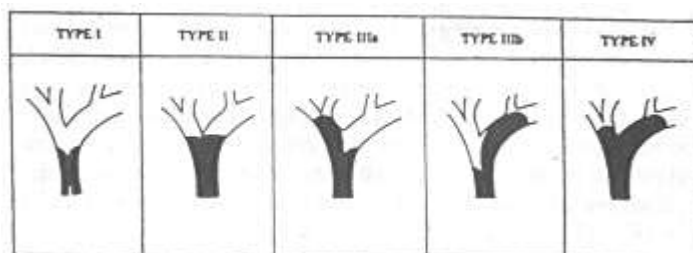
Диагноз устанавливается на основании комплексного обследования:

- Анамнез и общий осмотр, развернутый биохимический и клинический анализ крови, рентгенография органов грудной клетки,
- УЗИ брюшной полости,
- МРТ или КТ для оценки распространенности процесса,
- МР-холангиография для оценки состояния желчных протоков,
- Исследование опухолевых маркеров – РЭА, СА-19-9, АФП,
- ЭГДС и колоноскопия,
- Лапароскопия для исключения метастазов по брюшине,
- Морфологическое подтверждение диагноза необходимо до начала лечения. Морфология может быть получена при биопсии через холангиостому, эндоскопически или тонкоигольной чрескожной биопсии,
- Возможность использования ПЭТ-КТ является предметом дальнейшего изучения.

Стадирование заболевания.

Стадирование заболевание осуществляется после комплексного обследования по системе TNM (7- издание). Местная распространенность процесса оценивается по Bismuth-Corlette.

Классификация рака внепеченочных желчных протоков по Bismuth-Corlette



Морфологическое подтверждение диагноза.

Морфологическое подтверждение диагноза обязательно до начала специального лечения. Диагноз рака желчных протоков считается подтвержденным, если результат гистологического исследования соответствует аденокарциноме желчного происхождения (например, фенотип цитокератина CK7⁺ CK20⁻). Опухоль локализуется в конfluence желчных протоков и/или в долевых протоках.

Лечение.

Лечение больных раком внепеченочных желчных протоков, как правило, начинается с дренирования желчных протоков (ликвидация механической желтухи). Применяются следующие методики дренирования желчных протоков:

Чрескожное чреспеченочное дренирование желчных протоков (возможно раздельное дренирование левой доли печени, V-VIII сегментов печени, VI-VII сегментов печени).

Эндоскопическое транспапиллярное дренирование желчных протоков (возможно раздельное дренирование левой доли печени, V-VIII сегментов печени, VI-VII сегментов печени).

Хирургический метод: лапаротомия с ретроградным дренированием желчных протоков.

Лекарственное лечение возможно при снижении уровня билирубина в крови менее 2-х норм.

Выбор метода лечения с учетом стадии заболевания у больных раком внепеченочных желчных протоков.

Стадия IA	Хирургическое лечение
Стадия IB	Хирургическое лечение
Стадия IIa	Хирургическое лечение, внутрипротоковая лучевая терапия
Стадия IIb	Хирургическое лечение, внутрипротоковая лучевая терапия

	терапия
Стадия III	Внутрипротоковая лучевая терапия, фотодинамическая терапия
Стадия IVB	Системная химиотерапия

Хирургическое лечение.

Смотри раздел «Хирургическое лечение больных гепатоцеллюлярным раком без цирроза печени».

Объем хирургического вмешательства должен быть выбран с учетом местной распространенности опухолевого процесса. Лимфаденэктомия является обязательной процедурой. При лимфаденэктомии производится удаление следующих групп лимфоузлов - клетчатка с лимфоузлами в области печеночно-двенадцатиперстной связки, панкреатодуоденальной зоны, по ходу общей печеночной артерии.

При вовлечении в опухолевый процесс воротной вены оправдана ее краевая или циркулярная резекция с последующей пластикой. Систематическая резекция воротной вены (концепция Neuhaus) вне зависимости от ее вовлечения в опухолевый процесс не является общепризнанной. Сегментэктомия I является обязательной процедурой особенно при Bismuth-Corlette IIIa и Bismuth-Corlette IIIb. Лечение данной группы больных затрудняет неточная дооперационная оценка распространенности первичной опухоли: до 29% пациентов выполняются R1 и R2 резекции. Предоперационное морфологическое подтверждение диагноза может представлять значительные сложности. При характерной клинике и соответствующей рентгенологической картине от морфологического подтверждения диагноза перед операцией можно воздержаться.

Врастание опухоли во внутripеченочную портальную триаду является основной причиной внутриорганного метастазирования и на основании этого рекомендуется выполнять только анатомические резекции печени.

Интраоперационное гистологическое исследование краев резекции желчных протоков является обязательной процедурой.

Возможный объем вмешательства с учетом классификации Bismuth-Corlette

Стадия по Bismuth-Corlette	Объем вмешательства
Bismuth-Corlette I	Расширенная гемигепатэктомия, сегментэктомия I, резекция желчных протоков, лимфаденэктомия, холецистэктомия
Bismuth-Corlette II	Расширенная гемигепатэктомия, сегментэктомия I, резекция желчных протоков, лимфаденэктомия, холецистэктомия
Bismuth-Corlette IIIa	Правосторонняя расширенная гемигепатэктомия, сегментэктомия I, лимфаденэктомия, холецистэктомия
Bismuth-Corlette IIIb	Левосторонняя расширенная гемигепатэктомия, сегментэктомия I, лимфаденэктомия, холецистэктомия.

Перед резекцией печени оправдано дренирование только одной доли печени. К двухстороннему дренированию прибегают в случае холангита или холангиогенных абсцессов, низком темпе коррекции гипербилирубинемии, при отсутствии уверенности в объеме предполагаемой операции. Предпочтение - чрескожная чреспеченочная холангиостомия.

В группе больных, которым планируется правосторонняя гемигепатэктомия или расширенная правосторонняя гемигепатэктомия необходимо оценка объема остающейся левой доли печени. При показателе менее 40% оставшейся паренхимы печени оправдано выполнение эмболизации правой ветви воротной вены. Резекция печени возможна через 3 недели после данной процедуры с учетом контрольного измерения остающегося объема печени.

Хирургическое лечение является единственным методом выбора для обеспечения долговременной выживаемости у пациентов с холангиокарциномой ворот печени, но ассоциировано с высоким уровнем осложнений и смертности. Уровень послеоперационной смертности составляет от 8 до 20%, осложнения проявляются в 70 - 90% случаев.

Паллиативные, или условно радикальные резекции могут улучшить результаты лечения пациентов с внепеченочными желчными протоками - приводятся довольно высокие показатели долговременной выживаемости и эффективности.

Пересадка печени.

Имеются единичные публикации о целесообразности пересадки печени у больных с опухолями внепеченочных желчных протоков. В клинике Мейо после предоперационной химио-лучевой (брахитерапии) терапии у нерезектабельных больных выполнены 9 ОТП, медиана продолжительности жизни составила 44 мес. (17-83мес), 7 из 9 пациентов пережили 3-х годичный срок наблюдения и только у 1 пациента развился рецидив опухоли. Целесообразность такого подхода оспаривается. Пересадка печени оправдана только в рамках клинических исследований.

Адьювантная терапия.

Роль адьювантной химиотерапии после R0 резекций при холангиокарциноме обсуждается ввиду разноречивых данных о ее эффективности. Некоторые исследователи приводят данные об улучшении выживаемости. Однако, такие результаты спорны, т.к., во многих случаях они статистически недостоверны и ограничены ввиду короткого периода наблюдения. Ряду исследователей не удалось продемонстрировать какого-либо превосходства в показателях выживаемости, предоставляемых послеоперационной химиотерапией.

Значимое влияние адьювантной химиотерапии на выживаемость отмечено в подгруппе пациентов с метастатическим поражением лимфоузлов, но не в подгруппе без поражения лимфоузлов. Адьювантная химиотерапия ассоциирована с лучшей выживаемостью пациентов с позитивным статусом краев резекции, хотя разница не достигла статистически значимого уровня.

У больных подвергшихся R1 или R2 резекции оправдано проведение дополнительных методов лечения. К ним относятся – системная химиотерапия, лучевая терапия (с включением внутрипротоковой лучевой терапии), фотодинамическая терапия.

Неоадьювантная терапия

У части больных может применяться неоадьювантная терапия. Объективными критериями оценки могут быть признаны показатели безрецидивной и общей выживаемости. Такие распространённые критерии, как опухолевый ответ и лечебный патоморфоз, малоэффективны в изучении эффективности предоперационной химиотерапии в комбинированном лечении опухоли внепеченочных желчных протоков. У пациентов с диагнозом внепеченочной холангиокарциномы, которые подверглись дооперационной химиолучевой терапии, может быть получен полный морфологический ответ.

Результаты таких видов лечения требуют дальнейшего изучения. Таким образом, роль паллиативной неoadьювантной терапии все еще является исследовательской.

Системная химиотерапия.

Системная химиотерапия не проводится у больных при показателях билирубина выше 2-х норм. Наличие дренажей в желчных протоках не является противопоказанием к проведению системной химиотерапии. Наличие гнойного холангита может изменять сроки проводимого лечения. Необходимо оценивать наличие холангиогенного сепсиса. Динамический контроль за холангиостомами позволяет снизить вероятность гнойных осложнений.

Режимы лекарственного лечения при опухолях внепеченочных желчных протоков.

	Препарат/режим
Монохимиотерапия	Гемцитабин 1000мг/м ² в/в 1,8 и 15 дни. Интервал 4 недели
Полихимиотерапия	Гемцитабин 1000мг/м ² в/в 1 и 8 дни Цисплатин 25 мг/м ² Интервал 3 недели Гемцитабин 1000мг/м ² в/в 1,8,15 Оксалиплатин 100мг/м ² в/в 1 день Интервал 4 недели Фторурацил 425мг/м ² в/в струйно 1-5 дни Лейковорин 25мг/м ² в/в струйно 1-5 дни Интервал недели

Лучевая терапия.

Лучевая терапия может проводится неоперабельным больным при отсутствии внепеченочных проявлений заболевания. Применяется дистанционная и внутрипротоковая лучевая терапия. Возможно комбинирование данных методик. Дистанционная лучевая терапия рака внепеченочных желчных протоков в самостоятельном варианте имеет ограниченное применение по причине высокого риска лучевых повреждений прилежащих органов и собственно ткани печени, имеющими низкую толерантность к лучевой нагрузке, что не

позволяет подвести к опухоли радикальную дозу облучения. Внутрипротоковая лучевая терапия позволяет подводить источник радиоактивного излучения (гранулированный ^{192}Ir) непосредственно к опухоли, минимизируя побочные лучевые влияния на интактные органы и ткани. Внутрипротоковая лучевая терапия выполняется посредством последовательного автоматического введения гранулированного источника излучения в пораженный опухолью желчный проток через установленный чрескожный чреспеченочный желчеотводящий катетер. Облучение проводится ежедневно, фракционно, по 4Гр за фракцию, до достижения лечебной дозы в 60Гр по изоэффекту. Метод достоверно улучшает результаты лечения больных раком внепеченочных желчных протоков по сравнению с паллиативными желчеотводящими вмешательствами.

Фотодинамическая терапия (ФДТ).

Фотодинамическая терапия (ФДТ) – бинарный метод лечения, включающий селективное накопление опухолью фотосенсибилизатора и последующую его активацию светом определенной длинной волны. Это запускает каскад внутриклеточных реакций, приводящих к гибели опухолевые клетки. Возможно, некроз в зоне накопления фотосенсибилизатора – один из механизмов действия ФДТ. Предполагается, что иммунологический и антибактериальный компоненты ФДТ также имеют значение в улучшении выживаемости.

Внутрипротоковая ФДТ выполняется после предварительной билиарной декомпрессии. Низкая токсичность фотосенсибилизаторов позволяет производить вмешательство даже при частично купированной желтухе. Доставка света к инфильтрированным опухолью протокам может осуществляться эндоскопически либо интервенционно под рентгено-телевизионным контролем по холангиостомическим каналам. Сеансы внутрипротоковой ФДТ могут производиться многократно.

Не многочисленные клинические исследования продемонстрировали обнадеживающие результаты. Очевидна необходимость в рандомизированных исследованиях.

Определенные перспективы может иметь сочетанное лечение, включающее системную химиотерапию и внутрипротоковую ФДТ либо внутрипротоковую брахитерапию с последующей внутрипротоковой ФДТ и др. комбинации. Имеются единичные сообщения о целесообразности применения неоадьювантной ФДТ для увеличения радикальности оперативных вмешательств и уменьшения частоты несостоятельности гепатикоюноанастомозов в послеоперационном периоде.

Паллиативное лечение

Поскольку основным и ранним синдромом при раке внепеченочных желчных протоков угрожающим жизни больного, является механическая желтуха, паллиативными методами лечения следует считать различные способы желчеотводящих вмешательств. При своевременном желчеотведении и ликвидации механической желтухи средняя продолжительность жизни пациентов достигает 12 месяцев.

Наименее инвазивным способом является эндоскопическое транспапиллярное стентирование желчных протоков. Однако имеет ограниченное применение в связи с технически сложным выполнением, частой миграцией стента, быстрой его окклюзией солями желчных кислот или опухолевыми массами.

Наибольшее распространение получила методика чрескожного чреспеченочного дренирования желчных протоков, с установкой наружного или наружно-внутренних транспеченочных катетеров. Достоинствами методики являются адекватное контролируемое желчеотведение, возможность быстрой замены катетеров при их обтурации, создает удобный доступ для дальнейших диагностических и лечебных манипуляций в зоне опухолевого поражения протоков. Недостатком является инвазивность процедуры.

Чрескожное чреспеченочное стентирование желчных протоков самораскрывающимися нитиноловыми эндопротезами. Преимущества: более длительный срок службы, меньшее число миграций, высокое качество жизни. Недостатки: небольшой срок функционирования стента, невозможность или значительные трудности при его извлечении, при обтурации – необходимость выполнения повторного чрескожного чреспеченочного дренирования желчных протоков.